リンパ脈管筋腫症（LAM）

2 p.228

LAM；lymphangioleiomyomatosis

① 概　念

- 腫瘍抑制遺伝子として機能する *TSC* 遺伝子の変異により気管支や血管・リンパ管周囲の異型平滑筋細胞（LAM 細胞）増殖で閉塞をきたすもの。
- 生殖年齢の女性に好発（＝月経のある女性）⇒ 進行性、女性の再発性気胸の原因

② 症　状

- 呼吸困難・咳嗽・胸痛、捻髪音、時に血痰、乳び胸
- 閉塞性換気障害 ⇒ 肺気量増加

③ 合併症

- 結節性硬化症、腎血管筋脂肪腫、子宮筋腫、心臓横紋筋腫

④ 治　療

- 内分泌療法：LH-RH アゴニスト、プロゲステロン、卵巣摘出

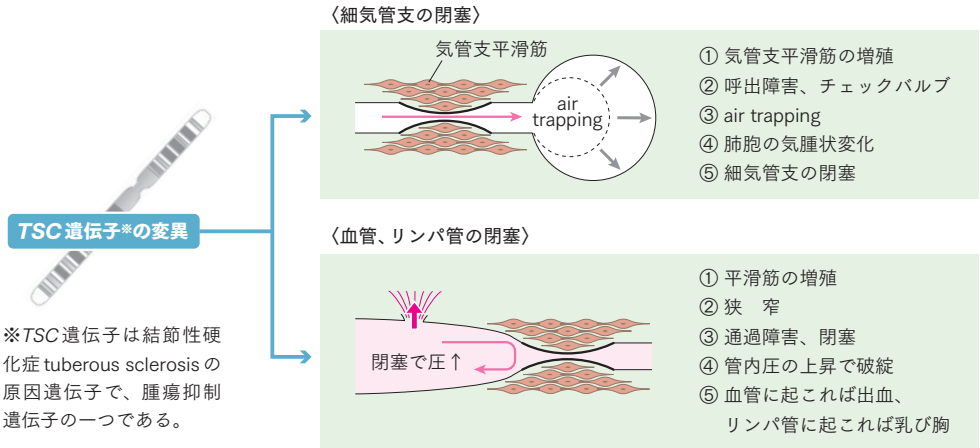

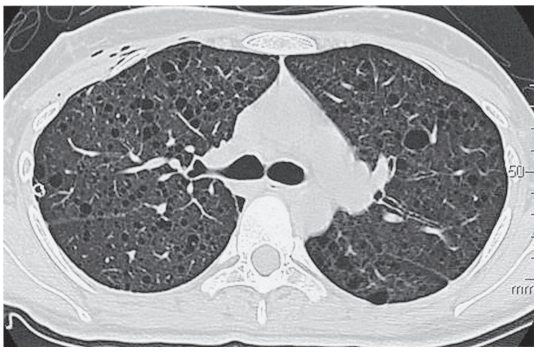

両肺野にびまん性に小嚢胞を認める。

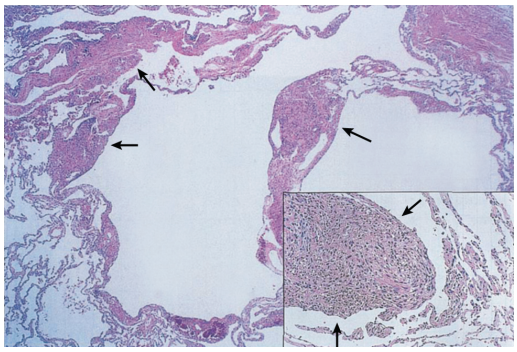

LAM 細胞の増殖による結節性病変を認める。

僧帽弁狭窄症（MS）

1 p.136

MS；mitral stenosis

① 概　念

- リウマチ熱反復 ⇒ 僧帽弁開放障害 ⇒ 左室拡張期に左房から左室への血液の流入障害。
- 肺うっ血と心拍出量の低下を認める。

② 病　態

- 僧帽弁の弁口面積（正常では4～6 cm^2）が1.5 cm^2 以下になると症状出現
- 肺うっ血による呼吸困難・泡沫状の喀痰、湿性ラ音 ⇒ 肺高血圧 ⇒ 右心不全
- 心拍出量（CO）低下
- 慢性心房細動 ⇒ 心原性脳塞栓

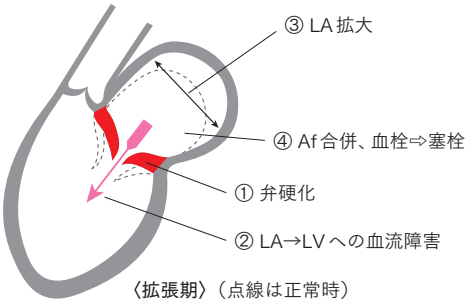

僧帽弁狭窄症の病態

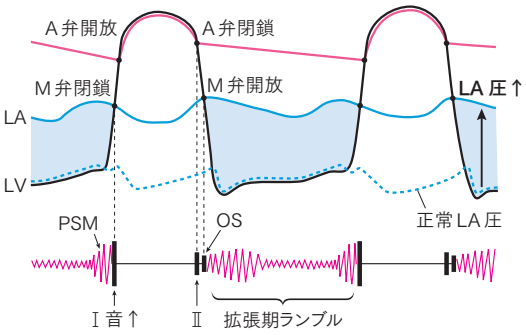

僧帽弁狭窄症の聴診所見

③ 診　断

- 聴診：心尖部でⅠ音↑、僧帽弁開放音（OS）、拡張期ランブル
- 心臓超音波検査：僧帽弁エコー輝度上昇、左房拡大、僧帽弁のドーム状突出、（時に）左房内血栓
- カラードップラー：僧帽弁口を介して左室側へモザイク性のジェット
- 心カテーテル：肺動脈楔入圧（＝左房圧）＞左室拡張終末期圧

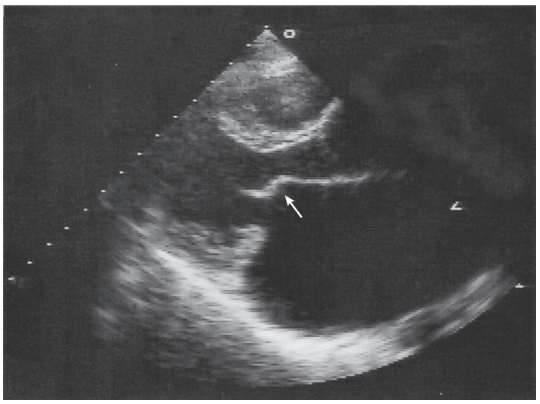

左房から左室にM弁のドーム状突出、左房拡大を認める。

拡張期

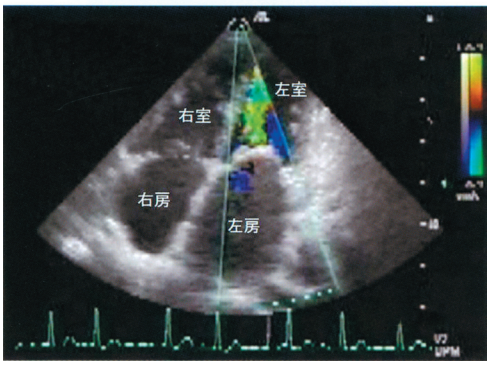

左房から左室への乱流を認める。

膜性増殖性糸球体腎炎（MPGN）

MPGN；membranoproliferative glomerulonephritis

① 概　念

- 持続的低補体血症を伴ったネフローゼ症候群で発症し、基底膜の肥厚（二重構造）とメサンギウムなどの増殖、および免疫グロブリン、補体の沈着を呈するもの。

② 原　因

- 特発性のほか、C型肝炎ウイルスキャリア（⇒ クリオグロブリン血症）

③ 診　断

- 血尿・蛋白尿、約半数はネフローゼ症候群、持続性低補体血症
- 腎生検：メサンギウムの増殖と基底膜の二重構造

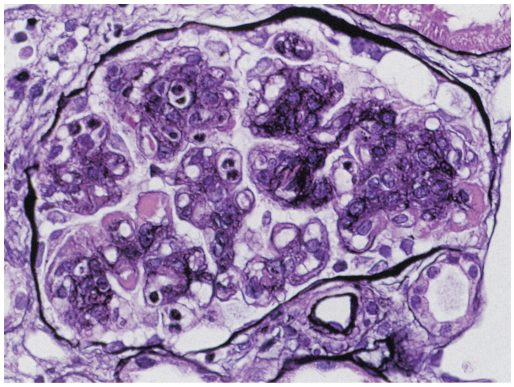

基底膜の二重構造、メサンギウム細胞の増殖を認める。

④ 治　療

- 特異的治療法はなく、慢性的に腎不全に移行することが多い。

微小変化型（MCNS）

MCNS；minimal change nephrotic syndrome

① 概　念

- 血尿をほとんど伴わないネフローゼ症候群で、組織学的に微小変化を呈するもの。
- 尿蛋白の選択性は良く、ステロイドに対する反応性も良い（⇒ 再発は多い）。

② 診　断

- 急速に生じる全身浮腫が主要徴候で、血尿はない。
- 生検：光顕的には異常がなく、電顕的に足突起の融合を認めるのみ。

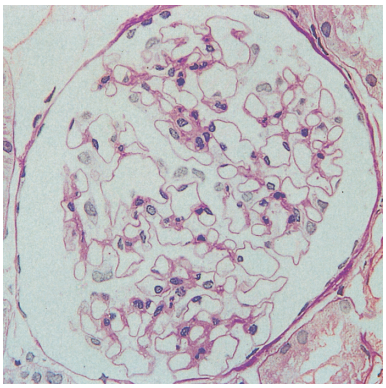

メサンギウム細胞の増殖や基底膜の肥厚は認めない。

③ 治療・予後

- ステロイド反応性が良好だが、再発が多い（50～80％）
  ⇒ その結果ステロイド依存性（小児では成長障害に注意）。
- 腎機能予後は良好

下垂体前葉

3 p.29

① GH（成長ホルモン、ソマトトロフィン）

- 成長作用：直接の成長作用とソマトメジンを介する。
- 血糖上昇
- Na 貯留

② PRL（プロラクチン、乳汁分泌ホルモン）

- 乳汁分泌作用
- ゴナドトロピン抑制 ⇒ 無月経

③ ACTH

- 副腎皮質を刺激してコルチゾール分泌促進

☞ アルドステロンはレニン-アンジオテンシン系で分泌調節

④ TSH

- 甲状腺を刺激して甲状腺ホルモン分泌促進

⑤ Gn（FSH、LH）

- FSH：男性では精子形成、女性では卵胞刺激
- LH：男性ではテストステロン産生促進、女性ではLH surgeによる排卵とその後の黄体形成

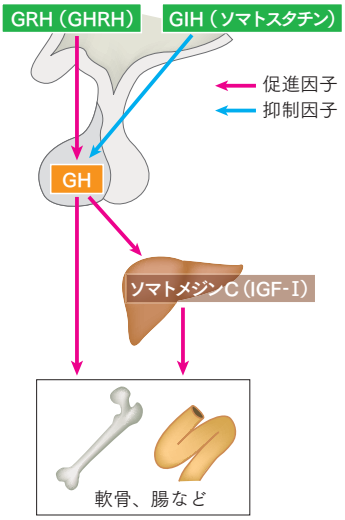

成長に関与する因子

下垂体ホルモン－まとめ

3 p.31

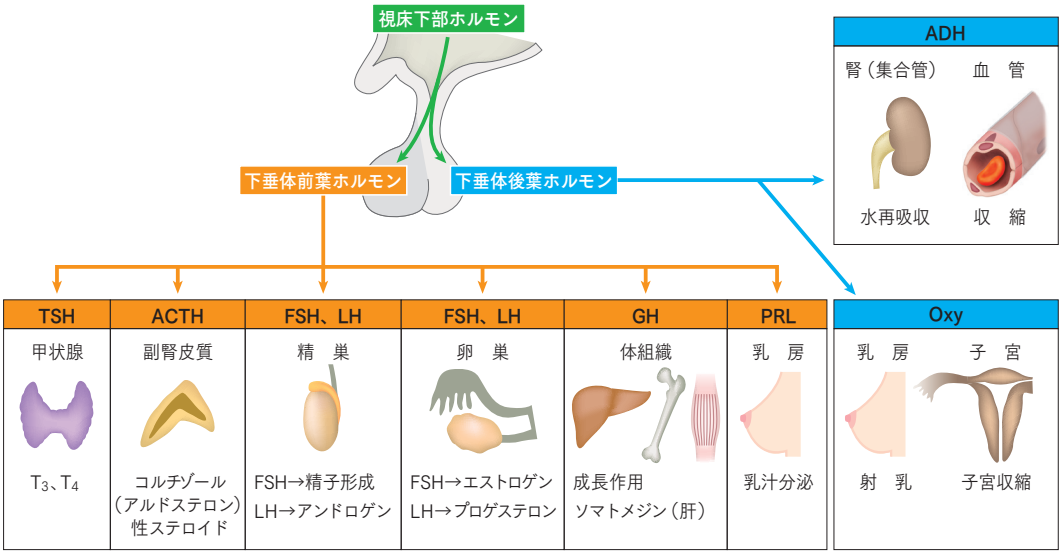

3 p.225

インスリン補充療法、Sick day

- インスリン補充療法は基礎分泌（中間型、持続型、超持続型）と追加分泌（速効型、超速効型）がある。
- 自己血糖測定（SMBG）を行いながら自己注射（皮下注）する。

☞ **インスリン吸収に影響を与える因子**

- 注射部位：腹部＞上腕＞殿部＞大腿
- 高体温、深い注射、量が少なく、濃度が低いほうが吸収が早い。
- 喫煙：吸収阻害

☞ Sick day rule

- 食事が摂れていなくてもインスリン注射を続けることが原則。

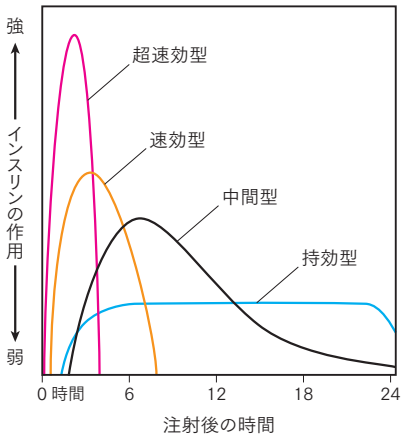

インスリン製剤

超速効型	10～20分で効果出現、1時間がピーク。作用持続は3時間。
速効型	2～5時間でピーク。作用持続は6～8時間。
中間型	6～12時間でピーク。作用持続は24時間
遅効型	10～20時間でピーク。作用持続は24～28時間。
混合型	2～8時間でピーク。作用持続は24時間
持続安定型	1日1回の注射で、24時間、安定したインスリン供給可能。

インスリン療法の例

インスリン投与方法は、基礎分泌に食事性血糖上昇に対する追加分泌を行うことを原則とする。
一般的には基礎分泌として中間型2回（もしくは1回）、持続型1回の投与を行い、追加分泌として食前に速効型（もしくは食事中もしくは食後に超速効型）を投与する。一般的には朝・夕の2回投与されるが、強化インスリン療法として基礎分泌と食後の追加分泌を頻回の血糖自己測定に基づいたインスリン投与を行うこともある。

混注法（2回法、速効型と中間型を混注）

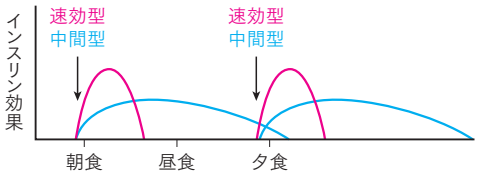

強化インスリン療法の一例

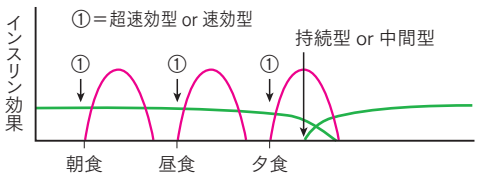

筋萎縮性側索硬化症（ALS）

④ p.249

ALS；amyotrophic lateral sclerosis

① 概　念

- 40～50歳代の成人男性に好発し、上位と下位の両方の運動ニューロンが選択的に、進行性に障害され、随意筋の筋力低下・筋萎縮をきたす疾患。
- 系選択性があり、感覚障害、自律神経障害、小脳障害、錐体外路障害などはきたさない ⇒ 陰性徴候（他覚的知覚障害、直腸膀胱障害、褥瘡、外眼筋麻痺）

② 病　理

- 大脳皮質（運動領域）、運動神経核（特に舌下神経核）、脊髄前根や側索、脊髄前角細胞の萎縮

③ 症　状

- 初発は手筋の筋脱力や筋萎縮（母指球や小指球筋）、筋線維束攣縮、腱反射消失
- 錐体路症状（深部腱反射亢進、病的反射出現）
- 球麻痺症状（嚥下障害、構語障害）や進行すると呼吸筋も障害

④ 検　査

- 針筋電図：神経原性変化（giant spike）
- 筋生検：群性萎縮（group atrophy）

⑤ 治　療

- 対症的に、呼吸管理

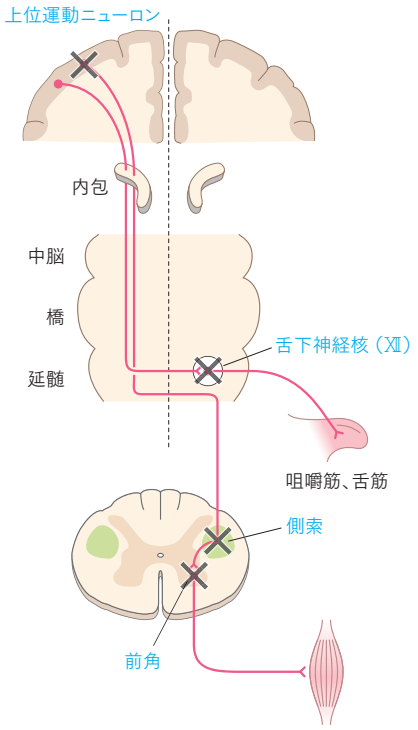

ALSの障害部位

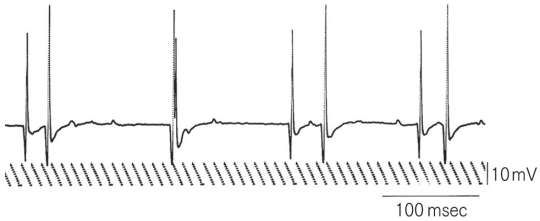

giant spike

舌筋および上肢の筋の著明な萎縮が存在する。

巨赤芽球性貧血（MBA）

5 p.105
MBA；megaloblastic anemia

① 概　念

- 葉酸欠乏・ビタミンB_{12}欠乏によるDNA合成障害により、細胞質は成熟しているが核は未熟（核-細胞質成熟解離）である巨赤芽球性造血を認める貧血。

② 原　因：ビタミンB_{12}は5年間の貯蔵量がある。

- 葉酸欠乏（e.g. アルコール中毒）、ビタミンB_{12}欠乏（e.g. 悪性貧血、胃切除後）

③ 診　断

- 末梢血：大球性高色素性貧血、好中球過分葉、汎血球減少
- 骨髄：核-細胞質解離のある巨赤芽球、Howell-Jolly小体
- 無効造血所見

④ 治　療

- 補充療法：葉酸もしくはビタミンB_{12}補充

悪性貧血

5 p.109

① 概　念

- 胃壁および内因子に対する抗胃壁細胞抗体、抗内因子抗体などの自己免疫により、ビタミンB_{12}欠乏による巨赤芽球性貧血を呈するもの。

② 症　状

- 舌の疼痛（Hunter舌炎）、ヒスタミン不応性の胃液の無酸症、萎縮性胃炎・胃癌、亜急性連合性脊髄変性症、精神症状

③ 診　断

- 大球性貧血、巨赤芽球、Howell-Jolly小体、血清ビタミンB_{12}低下、自己抗体（抗胃壁細胞抗体、抗内因子抗体）、Schilling試験陽性

④ 治　療

- ビタミンB_{12}の非経口投与

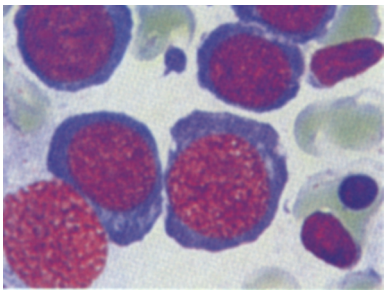

赤血球に比べて大型の赤芽球を認める。

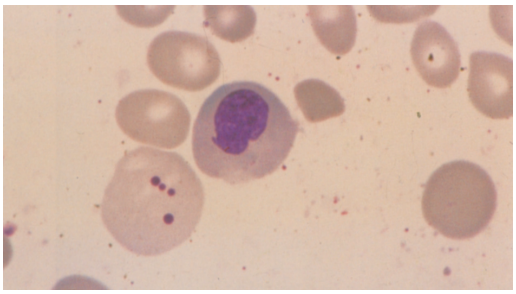

画面中央に赤芽球、その左下にHowell-Jolly小体を有する大型の赤血球を認める。

5 p.210

悪性リンパ腫

① 概　念

- リンパ組織を構成する細胞成分の腫瘍性増殖。

② 分　類

- Reed-Sternberg細胞が特徴であるHodgkinリンパ腫（HL）（10％）とReed-Sternberg細胞のないnon-Hodgkinリンパ腫（NHL）
- NHLではびまん性大細胞型Bリンパ腫（DLBCL）や濾胞性リンパ腫（FL）が多い。
- 低悪性度リンパ腫は、B細胞系の濾胞性リンパ腫やMALTリンパ腫が含まれ、比較的予後良好

③ 症　状

- 無痛性リンパ節腫大：HLは頸部から連続性、NHLはWaldeyer輪
- 発熱、寝汗、体重減少、瘙痒・皮疹
- 易感染性：HLでは進行すると細胞性免疫不全

④ 診　断

- 末梢血：リンパ球減少、Hodgkinリンパ腫では好酸球増加、時に白血化
- LD↑、可溶性IL-2受容体（sIL-2R）
- リンパ節生検：HLではReed-Sternberg細胞

⑤ 病　期

- 病期Ⅰ～Ⅳまでに分類され、A・B症状も

⑥ 治　療

- 放射線治療と多剤併用化学療法（HLにはABVD、NHLにはCHOP）
- CD20陽性のBリンパ球性non-Hodgkinリンパ腫にはリツキシマブ併用のR-CHOP
- 造血幹細胞移植の適応となることがある。
- MALTリンパ腫ではヘリコバクター・ピロリの除菌により改善

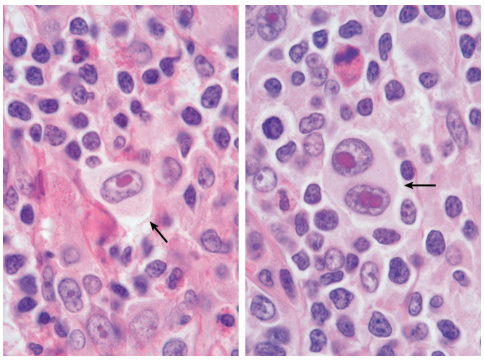

Hodgkinリンパ腫。
左：Hodgkin細胞。大型の核小体とその周囲に明庭haloを伴った単核の巨細胞である。
右：Reed-Sternberg細胞。同様の核が2個鏡像配列（鏡面像）を示すのが特徴である。

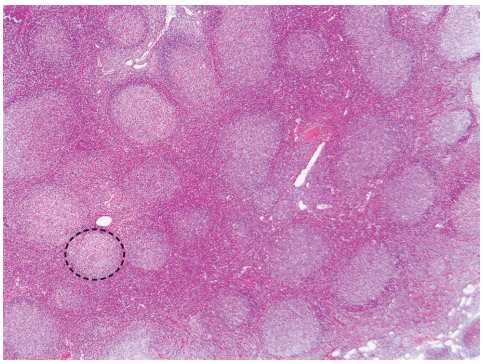

非Hodgkinリンパ腫。濾胞構造（破線）を多数認める。濾胞性リンパ腫に合致する。